

ATUAÇÃO FISIOTERAPÊUTICA NO PÓS-OPERATÓRIO IMEDIATO DE ABDOMINOPLASTIA

Cynara Machado da **Silva**¹

Máira Daniéla dos **Santos**²

^{1,2}Faculdades Integradas de Cassilândia, 79500-000, Cassilândia-MS, Brasil

RESUMO

Introdução: A abdominoplastia é um dos procedimentos cirúrgicos atualmente mais utilizados na estética, que consiste na remoção de gordura abdominal, porém existem as complicações que podem ocorrer devido a esse procedimento como hematomas, queloides, fibroses, trombozes e entre outros, para a diminuição desses sinais clínicos entra em ação o trabalho da fisioterapia dermato-funcional que utiliza de diferentes métodos como a crioterapia, ultrassom, massagem, drenagem linfática manual. **Objetivo:** enfatizar a atuação fisioterapêutica no pós-operatório de abdominoplastia. **Metodologia:** Trata-se de uma pesquisa bibliográfica, de cunho descritivo, cujo levantamento literário foi mediado por livros, revistas e artigos disponíveis online na base de dados da SCielo e google acadêmico. **Considerações finais:** verificou-se que a fisioterapia desempenha um papel importante no pós-operatório, com a finalidade de diminuir ou prevenir as possíveis complicações causadas pela abdominoplastia.

Palavras-chave: Cirurgias plásticas. Abdominoplastia. Fisioterapia dermato-funcional.

ABSTRACT

Introduction: A tummy tuck is a surgical procedure currently used in more aesthetic, which consists in removing abdominal fat, however there are complications that can occur due to this procedure as bruising, keloid, fibrosis, and thrombosis among others, to reduce these clinical signs kicks in the work of dermato-functional physiotherapy using different methods such as cryotherapy, ultrasound, massage, manual and lymphatic drainage. **Objective:** To emphasize the physiotherapy performance in postoperative abdominoplasty. **Methodology:** This is a literature review, descriptive nature, whose literary survey was mediated by books, magazines and articles available online in the database of SciELO and academic google. **Concluding remarks:** verified that the therapy plays an important role in post-operative, with the aim of reducing or preventing complications caused by possible abdominoplasty.

Keywords: Plastic surgery. Abdominoplasty. Dermato-functional physiotherapy.

1 INTRODUÇÃO

Visto que há muitas pessoas procurando serviços de correção estética e que após tais procedimentos cirúrgicos há necessidade de intervenção fisioterapêutica no pós-operatório imediato, torna-se necessário o conhecimento dos cuidados no pós-operatório com o intuito de prevenir complicações como hematomas, quelóides, aderências, edema entre outros. É necessário informar ao paciente sobre os cuidados primordiais no pós-operatório imediato como, por exemplo, a importância do repouso, os cuidados com a incisão. O papel do fisioterapeuta nesse contexto visa avaliar e eleger os métodos que auxiliam no tratamento, visando uma recuperação pós- cirúrgica mais eficiente e funcional (MACEDO; OLIVEIRA 2011).

Segundo Santos, Cândido e Silva (2013) no início do século XIX, com a ajuda da mídia, houve uma mudança no padrão de beleza, uma vez que, mulheres e homens procuram cada vez mais intervenções cirúrgicas por ser um método rápido, eficaz e sem tanto esforço. Esse fato se justifica por intermédio da abdominoplastia, cirurgia mais solicitada que consiste na retirada de tecido abdominal excedente, através de uma incisão supra-púbica com transposição do umbigo e com a plicatura (costura) dos músculos reto-abdominais, geralmente associa-se a lipoaspiração, cujo objetivo é remover o excesso de gordura através de finas cânulas, proporcionando uma redefinição corporal.

Neste contexto, é que a fisioterapia torna-se um elemento fundamental na recuperação pós-cirúrgica, pois reduz a dor e o edema além de eliminar as fibroses. O fisioterapeuta avalia e traça um plano de tratamento pós-operatório que é muito amplo e que depende do resultado da avaliação como presença de edema, dor e sensibilidade, cicatriz. Os recursos fisioterapêuticos mais utilizados atualmente é a crioterapia, ultrassom, massagem e a drenagem linfática manual (SANTOS; CÂNDIDO; SILVA, 2013).

Este trabalho tem por objetivo descrever os benefícios da fisioterapia no pós-operatório de abdominoplastia e posteriormente, comparar os efeitos dos mesmos na fase aguda desse procedimento. Assim, apresenta-se em quatro tópicos: o primeiro informa o leitor sobre as complicações pós-operatórias mais comuns e o papel do fisioterapeuta; o segundo descreve o crescimento das cirurgias plásticas no Brasil, com ênfase à abdominoplastia, as principais técnicas e orientações utilizadas, o terceiro descreve a importância da avaliação

fisioterapêutica na determinação da escolha de métodos juntamente com os resultados da aplicação de tais recursos e por fim o quarto tópico refere-se às considerações finais.

2 OBJETIVOS

2.1 Geral

- Descrever os benefícios da fisioterapia no pós-operatório de abdominoplastia.

2.2 Específico

- Comparar os efeitos da aplicação dos recursos fisioterapêuticos no pós-operatório de abdominoplastia.

3 METODOLOGIA

Esse trabalho trata-se de uma pesquisa bibliográfica de caráter descritivo quantitativa na área de fisioterapia dermatofuncional, cujas informações foram baseadas em livros do acervo da biblioteca das Faculdades Integradas de Cassilândia / FIC/MS e de artigos científicos em formato PDF, provenientes da base de dados do google acadêmico e SciELO no período de fevereiro a julho de 2015, utilizando-se os seguintes descritores: cirurgias plásticas, abdominoplastia, fibrose cicatricial e fisioterapia.

4 CIRURGIAS PLÁSTICAS

O Brasil está classificado como o segundo no mundo, em número de cirurgias plásticas. O motivo que leva as pessoas a passarem por essas mudanças estão intimamente ligadas à mídia que propõe um "padrão de beleza". O belo tem sido visto, como uma regra, que para os cidadãos é associado como algo bom. As cirurgias plásticas podem proporcionar esta transformação, ajudando as pessoas que se submetem a esse procedimento a melhorarem sua autoestima e bem-estar (VIEIRA; NETZ, 2012).

Cordeiro (2010) ressalta que de acordo com dados da Sociedade Brasileira de Cirurgia Plástica, em janeiro de 2009 o Brasil, teve um índice de 73% de cirurgias estéticas e 27% de cirurgias reparadoras/reconstrutoras, totalizando 629 mil cirurgias por ano. Braga e Brasil (2008) descrevem que os principais responsáveis pelo crescimento da cirurgia estética no

Brasil são o desenvolvimento, a sofisticação das técnicas e o abrandamento do processo pós-operatório.

Borges (2010) o abdome tem esteticamente a função de contorno do corpo, quando ocorrem modificações causa um desconforto para o paciente. Uma das intervenções mais realizadas é a abdominoplastia, é uma cirurgia que retira-se o excesso de tecido subcutâneo na região abdominal, através de uma incisão suprapúbica com transposição do umbigo e com plicatura do músculo retoabdominal. Esta técnica geralmente é associada com a lipoaspiração, que tem como objetivo retirar o excesso de gordura através de finas cânulas, possibilitando uma redefinição do contorno corporal satisfatório.

A região abdominal ocupa uma posição central na anatomia do corpo humano, fazendo com que ocorra um destaque, aumentando a sua importância na definição do contorno corpóreo e padrão estético. As alterações abdominais tais como as lipodistrofias e flacidez desse músculo estão interligadas a fatores particulares de estilo de vida como sedentarismo, alimentação inadequada e entre outros (MARTINO, 2009).

A cirurgia plástica é um procedimento cirúrgico, que tem por objetivo buscar a melhora da aparência, alterando os traços ou formas do corpo que não agradam. Estudos apontam que o Brasil é o terceiro país em número de cirurgias plásticas estéticas, ficando atrás apenas dos Estados Unidos e da China (CAMPANA; FERREIRA; TAVARES, 2012).

Dentre as técnicas cirúrgicas que envolvem a abdominoplastia, a mais comum é a incisão infra-umbilical baixa ou supra-púbica com transposição umbilical. Outra técnica é quando ocorre a retirada parcial de pele na região supra-púbica, sem descolamento do retalho infra-umbilical, com preservação da cicatriz umbilical. Apesar de todos os avanços tecnológicos em relação às cirurgias abdominais, essa técnica apresenta várias complicações como hematomas, seromas, necrose da pele, principalmente em indivíduos fumantes, isso ocorre devido ao amplo descolamento do abdome. Já a lipoabdominoplastia aspira a gordura, preservando a circulação linfática e tecidos conectivos, além de evitar descolamento de grandes áreas e assim o desenvolvimento de complicações com a perda da sensibilidade tátil (BORGES, 2010).

4.1 Abdominoplastia

Segundo Silva et al. (2012) caracteriza a abdominoplastia como um procedimento cirúrgico estético, que vem crescendo a cada dia e ganhando cada vez mais espaço entre as cirurgias para as pessoas que apresentam gorduras localizadas e flacidez devido

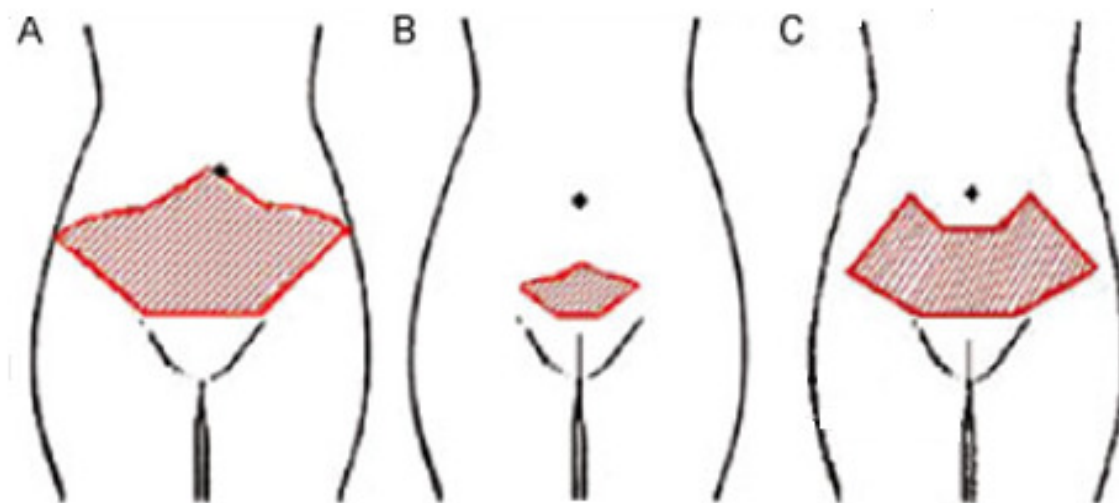
emagrecimento (efeito sanfona) decorrente da gravidez, diástase do músculo do reto abdominal. Essa técnica consiste na retirada de uma grande quantidade de pele e gordura na parede inferior do abdome, sendo dissecada no mesmo plano para cima e o umbigo permanece na mesma posição.

Para Cabral (2011) a abdominoplastia ou dermolipectomia abdominal é uma cirurgia plástica do abdome realizada sob anestesia peridural com sedação, podendo ser geral a critério da equipe cirúrgico-anestésica e normalmente dura em torno de 3 a 5 horas. Caracteriza-se pela remoção de gordura localizada na região inferior do abdome, além da flacidez de pele ao redor do umbigo e estrias.

As principais técnicas são: mini-abdominoplastia sem descolamento do umbigo; mini abdominoplastia com descolamento do umbigo (retira a pele e o tecido inferior do abdome, realojando o umbigo da musculatura), abdominoplastia clássica ou completa (trabalha com o abdome todo, realizando um descolamento amplo até a costela; retira-se um grande de tecido inferior e confecciona-se um novo orifício para o umbigo), na abdominoplastia com descolamentos mínimos e na técnica de lipoabdominoplastia procede-se a lipoaspiração do retalho abdominal procurando liberá-lo da musculatura sem lesão dos vasos perfurantes (CABRAL, 2011, p. 6) (Figura 1).

A Sociedade Brasileira de Cirurgia Plástica estabelece que a retirada de gordura não pode exceder 7% do peso total do paciente. Se esse limite for ultrapassado, aumentam os riscos de complicações cirúrgicas como o tempo de cirurgia, a perda de sangue e as irregularidades, por exemplo, uma sobra de pele no pós-operatório (MATTOS, 2004).

Figura 1 – Tipos de abdominoplastia (A – Abdominoplastia clássica ou completa; B – Mini-abdominoplastia e C – Abdominoplastia modificada).



Fonte: RAMOS (2011, p. 117) e BIOPLÁSTICA (2015, s.p).

As principais orientações pós-operatórias são fundamentais na recuperação dos pacientes nos próximos 10 dias. Entretanto, envolvem o controle da dor por meio de analgésicos; a postura (deve-se apoiar com três travesseiros a região posterior das costas, deixando a cabeceira elevada a 30 graus e a posição de joelhos deve ser dobrada com pernas ligeiramente elevadas por três travesseiros - posição de canivete), se for deitar de lado, tomar cuidado para manter os joelhos dobrados e as pernas flexionadas e na postura em pé, parada ou andando, inclinar o tronco para frente em torno de 15°; curativos e drenos; uso do modelador abdominal e da espuma por 30 dias; massagem nas cicatrizes, retorno e retirada dos pontos (15 a 21 dias) (CABRAL, 2011).

Borges (2010), afirma que após a intervenção cirúrgica de abdominoplastia é recomendado por um período de 45 a 60 dias o uso de cinta elástica até a retirada do dreno deve-se realizar repouso de 24 a 48 horas, que evitar atividades que exigem esforços e a necessidade de andar com o tronco ligeiramente curvado.

4.1.1 Classificação

A abdominoplastia pode ser classificada como circunferencial ou convencional.

A abdominoplastia circunferencial é indicada para pacientes que apresentam uma grande quantidade de pele, acompanhada de flacidez e gordura em toda circunferência do tronco, com excesso e dobras localizadas na região lombar e ptose glútea, alterações corpóreas essas que não são corrigidas apenas com abdominoplastia convencional. Essa técnica quando bem indicada apresenta vantagens sobre a técnica de abdominoplastia convencional, pois trata os excessos na região posterior, melhorando o contorno glúteo, realizando uma suspensão ântero-lateral da coxa, além de tratar a região anterior com uma semelhança à abdominoplastia convencional (COLPO et al., 2009).

Já a abdominoplastia convencional ou clássica é indicada para pacientes que apresentam uma grande quantidade de pele, com o umbigo em posição alta ou normal, na qual é indicada uma remoção da pele do umbigo até região supra púbica, ou seja, em casos que as alterações se restringem a porção anterior do tronco (COLPO et al., 2009).

Martino (2009) utiliza uma classificação para a abdominoplastia de acordo com a alteração na parede do abdome e dividiu-a em três tipos. Na tipo 0 observa indivíduos com excesso de gordura abdominal, com uma ausência ou pequena quantidade de pele; tipo 1

apresentam uma leve presença de pele, com umbigo alto; tipo 2 apresentam leve excesso de pele e umbigo na posição normal, ou aqueles que apresentam um moderado quantidade de pele e umbigo normal ou alto e por fim, aqueles classificados com o tipo 3 referem-se a indivíduos com uma grande quantidade de pele e que apresentam o umbigo na posição normal ou alta.

4.1.2 Indicações

As deformidades da parede do abdome provocam várias modificações tanto estéticas quanto funcionais. Esse tipo de cirurgia é indicado para pacientes que sofreram de obesidade, que sofrem com a flacidez cutânea, hérnias ou que passaram por várias gestações. Atualmente, a abdominoplastia é uma das várias técnicas de cirurgias capaz de melhorar o contorno abdominal (ALMEIDA JÚNIOR, 2008).

4.1.3 Complicações

Existem várias complicações decorrentes a abdominoplastia, como hematomas, cicatrizes hipertróficas e hipotróficas, quelóides, fibrose, aderências, equimose, infecções, perfurações abdominais, além de complicações vasculares como a trombose venosa profunda (TVP). Essas complicações podem ser evitadas em alguns casos pela correta indicação cirúrgica e zelo aos princípios técnicos, associados a cuidados específicos que devem ser realizados no pré, inter e pós-operatório, tanto pelo médico que vai realizar o procedimento, quanto pela equipe multidisciplinar que vai acompanhar o paciente (SILVA et al., 2012).

4.1.4 Fases de reparo tecidual

Borges (2010) descreve que processo de reparação tecidual é dividido em fases, de limites não muito distintos, mas sobrepostas no tempo: hemostasia; fase inflamatória; formação do tecido de granulação, com deposição de matriz extracelular (colágeno, elastina e fibras reticulares); e remodelação.

O reparo tecidual é um processo complexo que aborda a regeneração e a formação de cicatriz fibrosa após a ocorrência da lesão, sendo este organizado em várias fases nas quais participam eventos diversos e interligados. O dano envolve perda da continuidade da pele, podendo abranger epiderme, derme, músculo ou osso. Regeneração e fibrose participam do reparo, considerando respectivamente reepitelização/regeneração e restituição do tecido

parenquimatoso por tecido fibroso não especializado, ou seja, a cicatriz fibrosa (BORGES, 2010).

A fase inflamatória (até 72 horas) representa a resposta inicial de defesa do local agredido, cuja inflamação serve para diluir e imobilizar o agente agressor, desencadeando uma série de acontecimentos que reconstituem o tecido lesado. No caso da cirurgia plástica, o mecanismo de lesão é um trauma mecânico induzido por um instrumento cirúrgico, em que o processo inflamatório induz a agregação de plaquetas, que culmina na coagulação do sangue e, por fim, na formação de um molde de fibrina que preenche a ferida (KEDE; SABATOVICH, 2003).

Para Borges (2010) já a fase proliferativa (3 a 24 dias), ocorre a formação do tecido de granulação e a reconstituição da matriz extracelular; sabe-se que o processo de cicatrização tem início em torno de 24 horas após a agressão e no período de 3 a 5 dias, os fibroblastos e as células endoteliais começam a se proliferar e formar o tecido de granulação para formação de um novo tecido conectivo. Kede e Sabatovich (2003) apontam que quando a reepitelização é finalizada, forma-se uma nova membrana basal, a partir das margens da ferida, fechando a nova epiderme e restabelecendo a barreira cutânea.

Para Gonçalves e Parizotto (1998) é a fase mais longa da cicatrização de feridas do tecido frouxo, podendo durar meses ou anos. Considera-se essa fase como resultado final do tecido de granulação que é composto de fibroblastos de aspectos inativos fusiformes, colágeno denso, fragmento de tecido elástico, matriz extracelular e poucos vasos (BORGES, 2010).

5 AVALIAÇÃO E TRATAMENTO FISIOTERAPÊUTICO

Pinheiro (2013) relata que muitas clínicas de estética, trabalham com protocolos pré-elaborados "receitinhas de bolo" que não consideram a individualidade do paciente, o que conduzem a resultados de curtos prazos e insatisfatórios. Levando em consideração esse assertiva, os protocolos de tratamento devem ser elaborados mediante à avaliação física, história clínica e antecedentes pessoais, só assim há de se evitar riscos e garantir respostas satisfatórias. As técnicas de recursos fisioterápicos devem ser empregadas por fisioterapeutas que possuem conhecimento de anatomia, fisiologia, cinesiologia e patologia, pois tais conhecimentos conduzem ao procedimento mais adequado, visando uma melhora estética e funcional.

5.1 Avaliação fisioterapêutica

A fisioterapia dermato-funcional tem sido amplamente recomendada pelos cirurgiões plásticos como forma de tratamento para as cirurgias plásticas. É no pós-operatório que a fisioterapia apresenta sua maior atuação e o planejamento do tratamento é variável e depende das características individuais de cada cirurgia (BORGES, 2010).

Segundo Macedo e Oliveira (2011) cabe ao fisioterapeuta durante a avaliação observar vários fatores como retrações musculares, alterações articulares, desvios da postura que levam a alterações funcionais e estéticas, além da avaliação das condições circulatórias, observando a presença de edemas ou linfedemas. O plano de tratamento fisioterápico no pós-operatório é muito amplo e depende das características observadas na avaliação como análise do trofismo muscular e cutâneo, avaliação da presença de edemas, dor e sensibilidade, cicatriz, tipo de cirurgia. Existe pontos muito importante na realização da avaliação no pós-operatório, como o profissional conhecer a cirurgia, os problemas que podem surgir decorrentes da cirurgia, além da identificação do tipo e profundidade da cirurgia, tecidos envolvidos, natureza patológica.

5.2 Tratamento fisioterapêutico pós-operatório imediato

O tratamento fisioterapêutico planejado no pós-operatório é amplamente variável e depende das características apresentadas na avaliação, do tipo de cirurgia realizada e do tempo de pós-operatório, sendo este, dividido em fase inflamatória, proliferativa e de remodelação; as duas primeiras indica-se atendimento diário enquanto que, a última realiza-se atendimento em dias alternados (QUADRO 1) (MEYER, 2011).

QUADRO 1 - Condutas mais frequentes utilizadas em cada fase do pós-operatório.

| Fase inflamatória | Fase proliferativa | Fase de remodelação |
|--------------------------|----------------------------------|--|
| Orientações gerais | Orientações gerais | Orientações gerais |
| Repouso | Drenagem linfática manual | Drenagem linfática manual |
| Compressão | Ultrassom | Ultrassom |
| Exercícios respiratórios | Microcorrentes | Vacuoterapia; depressoterapia e endermoterapia |
| TENS | Mobilização do tecido conjuntivo | Radioterapia |
| Crioterapia | | Mobilização do tecido conjuntivo |
| | | Alongamento |

Fonte: BORGES (2010, p. 458).

Segundo Polden e Mantle (2005) o principal objetivo da fisioterapia no pós-operatório é visar à recuperação funcional em curto prazo e sem complicações. O estímulo, a assistência e o maior grau de instrução sobre a execução correta das atividades complementares a serem seguidas só beneficiarão o retorno prévio da função corpórea.

Já para Borges (2010) o tratamento fisioterapêutico no pós-cirúrgico possibilita uma melhora significativa na textura, ausência de nodulações fibróticas no tecido subcutâneo, redução do edema, minimização de possíveis aderências teciduais, bem como maior rapidez na recuperação das áreas hipoestésicas, ou seja, não só possibilita uma redução das prováveis complicações, como também o retorno do paciente mais rapidamente ao exercício por meio do aumento do aporte circulatório e amenizar a angustia e a ansiedade do paciente no período de recuperação.

6 ARGUMENTAÇÕES

A fisioterapia por meio da crioterapia, ultrassom, massagem e drenagem linfática manual (DLM) proporciona uma significativa melhora da textura da pele, na redução de edemas, analgesia, aderências cicatriciais, promove uma rápida recuperação nas áreas com hipoestesia, além de diminuir as possíveis complicações pós-cirúrgicas para possibilitar um retorno mais rápido do paciente em suas atividades diárias (SANTOS; CÂNDIDO; SILVA, 2013).

Coutinho et al. (2006) utilizaram durante a primeira semana pós-operatório a crioterapia nas áreas dos flancos com presença de equimoses por 20 minutos, visando uma vasoconstrição dos vasos que foram rompidos durante a cirurgia.

Para Santos; Cândido e Silva (2013) a crioterapia promove resfriamento local, que ocasiona uma vasoconstrição, reduzindo o extravasamento de sangue e minimizando a dor.

Já o ultrassom (US) deve ser utilizado na frequência de 3 megahertz (MHz), pois proporciona recuperação na fase inflamatória, com objetivo de reabsorver os hematomas, reduzindo as chances de formar fibroses teciduais e ainda melhorando a nutrição celular. Para Coutinho et al. (2006) o ultrassom de 3 MHz deve ser utilizado numa intensidade de 0,5 Watts/cm² sobre a cicatriz (fechada), por 10 minutos, em que o cabeçote do aparelho deve ser limpo com álcool 70% antes de cada aplicação (SANTOS; CÂNDIDO; SILVA, 2013).

Nogueira et al. (2007) adotaram um protocolo de tratamento, utilizando ultrassom com frequência de 3 MHz, potência de 0,5 Watts/cm², modo contínuo e tempo de 4 a 6 minutos. Inicialmente as sessões eram diárias durante cinco dias consecutivos; evoluindo posteriormente em dias alternados três vezes por semana, por um período 20 a 120 dias, dependendo da profundidade da lesão e em seguida, fizeram uso do laser AsGa (Arsenieto de Gálio) com comprimento de onda de 904 nanômetro (nm), frequência de 5 Hz, profundidade de 5 mm (milímetro), dose de 50 mJ (milijoules), com tempo de 4 a 7 minutos (dependendo da extensão de cada lesão) com aplicação pontual e em varredura. Como resultado observaram que em casos de lesões menores e mais superficiais, caracterizando uma área mais restrita de sofrimento vascular, tiveram uma reparação tecidual mais rápida; já no caso de lesão extensa, com comprometimento de toda derme e tela subcutânea utilizou-se de um tempo maior para o fechamento completo da lesão, a cicatriz formada teve reparo com tecido cicatricial e com melhor alinhamento das fibras colágenas e menor formação de tecido fibroso.

Camargo et al. (2012) cita um protocolo de tratamento combinado de 10 sessões com a realização da drenagem linfática manual no abdome e dorso e a utilização do aparelho de ultrassom de 3 MHz no modo pulsado, sendo que os resultados demonstraram redução de medidas da avaliação inicial para a final, além da diminuição na extensão de hematomas.

Zanella; Ruckl e Voloszin (2011) relatam que a massagem é muito eficaz no tratamento pós-operatório, pois mobiliza várias estruturas teciduais, alivia a dor e reduz o edema, uma vez que essa técnica aumenta o fluxo sanguíneo, melhorando a nutrição e proporcionando benefícios ao organismo.

A massagem é capaz de estimular os tecidos, obtendo um efeito relaxante, e auxiliando na circulação venosa e linfática, e absorvendo as substâncias extravasadas nos tecidos. Através da utilização da massoterapia, observa - se o estiramento dos tecidos subcutâneos; alívio da dor devido à estimulação dos receptores da pele; aumento da circulação sanguínea local; restauração da mobilidade dos tecidos moles e ainda a liberação de aderências. Essa técnica só deverá ser usada com cuidado, durante a fase de maturação, devido movimentos provocarem descolamento tecidual, e assim, atrapalhar a recuperação. Uma vez que os tecidos foram descolados e necessitam se aderir para que ocorra sua restauração (MACEDO; OLIVEIRA, 2011).

E por fim, a drenagem linfática manual (DLM) é uma técnica de massagem que age no descolamento de proteínas extravasadas para ser reabsorvidas, reduzindo o edema e ela pode

ser iniciada após 48 horas da cirurgia (ZANELLA; RUCKL; VOLOSZIN, 2011). Recomenda-se a realização de massagens (drenagem linfática) com início entre o terceiro e quinto dia de pós-operatório em média de 10 a 20 sessões; mínimo 2 e no máximo 3 sessões por semana (CABRAL, 2011).

Macedo e Oliveira (2011) defende que a drenagem linfática manual deve ser iniciada logo no primeiro dia do pós-operatório (fase aguda), utilizando manobras de evacuação e captação nas redes ganglionares e vias linfáticas, porém realizadas nas áreas distantes da zona de edema, visando a estimulação das anastomoses linfáticas. Com manobras lentas, suaves e rítmicas, na direção da circulação linfática acompanhando a velocidade dos linfangions.

O protocolo de tratamento inicia-se na fase aguda, devendo-se levar em conta a recente cicatrização, a técnica deve ser aplicada de forma mais suave possível, evitando deslizamentos e trações no tecido, utiliza-se três manobras, sendo elas, a captação, a reabsorção e a evacuação linfática, sendo cada manobra realizada no mesmo local de cinco a sete vezes. A DLM não oferece risco, somente se for mal aplicada colocando muita força e com excesso de rapidez. A técnica utilizada é a drenagem reversa que consiste em direcionar o edema a um gânglio proximal como uma via alternativa para não encharcar a cicatriz e consequentemente aumentar o edema. Apesar de eficaz não é encontrado na literatura assuntos a respeito da drenagem reversa (QUADRO 2) (GUIRRO; GUIRRO, 2002).

Quadro 2 – Protocolo de tratamento pós-operatório de abdominoplastia.

| Fase inflamatória Atendimento diário | Fase proliferativa Atendimento diário | Fase remodelação Atendimento em dias alternados |
|---|--|---|
| Repouso com deambulação frequente com pequenas distâncias. | Repouso com deambulação frequente com pequenas distâncias. | Exercícios respiratórios associados a exercícios de membros superiores. |
| Orientações quanto à postura, á maneira correta de levantar e deitar, a melhor postura de dormir. | Compressão: cintura ou malha modeladora. | Compressão: cintura ou malha modeladora. |
| Exercícios respiratórios. | Exercícios respiratórios. | Pequenas caminhadas após 45 dias. |
| TENS em casos de dor | Mobilização suave do tecido conjuntivo. | Mobilização do tecido conjuntivo. |
| RA Godoy ou pressoterapia | Ultrassom de 3 Mhz. | Ultrassom de 3 Mhz. |
| Compressão: cintura ou malha modeladora. | Orientações de estimulação sensorial na área cirurgiada por meio de uma massagem suave | Vacuoterapia/ depressoterapia/ endermoterapia (se necessário em caso de fibrose). |

| | | |
|--|--|---|
| | proprioceptiva executada pelo próprio paciente. | |
| Cinesioterapia nos membros inferiores. | Microcorrentes, alta frequência, magnetoterapia ou LED, em caso de processos de sofrimento da pele com possível necrose futura ou nos casos de deiscência. | Radiofrequência (é necessária em caso de fibrose ou flacidez cutânea tardia). |
| Drenagem linfática manual nos membros inferiores | Drenagem linfática manual na área cirurgiada e nos membros inferiores ao RA Godoy. | Drenagem Linfática manual na área cirurgiada e nos membros inferiores, associada ao RA Godoy. |

Fonte: BORGES (2010, p. 463).

Cabral (2011) ressalta que tratamentos coadjuvantes no pós-operatório como Radiofrequência (Accent), infravermelho (Vela Shape), Ultrassom de Alta Potência, Manthus, Carboxiterapia, entre outros são recomendados após 3 meses de pós-operatório, uma vez que, deve-se avaliar se houve remodelamento do tecido cicatricial para que não haja possíveis danos a pele.

É sabido, que atualmente a radiofrequência, faz parte do tratamento de fibroses recentes e tardias, com resultado efetivo, em que o objetivo pode variar desde o amolecimento do tecido fibroso (com baixa temperatura), até o enrijecimento da pele flácida (com altas temperaturas). Associar a radiofrequência e a massagem do tecido conjuntivo promove resultados rápidos no tratamento de fibrose pós-cirúrgica, o que aumenta a circulação local e sistêmica, melhora a aderência por ação mecânica nas traves fibróticas, com manobras de tracionamento da fáscia e alguns tipos de alongamentos que auxiliam a remodelação do tecido conjuntivo (ALBURQUERQUE; MACEDO; BORGES, 2010).

A radiofrequência, presente em 30% dos tratamentos pesquisados, é um recurso novo que vem sendo usado nos protocolos de pós-operatório das cirurgias plásticas. Consiste na conversão da energia eletromagnética em efeito térmico que alcança tecidos a vários centímetros de profundidade, sendo mais intenso nas camadas internas da pele, causando contração das fibras de colágeno existentes, tornando-as mais eficiente na sustentação da pele, e estimulando a formação de outras. Além disso, a corrente, ao passar pelos tecidos, gera ligeira fricção ou resistência destes, o que produz elevação térmica detectada pelo organismo,

o qual compensa por meio da vasodilatação local, a refrigeração, melhorando o trofismo muscular e a reabsorção de líquidos intercelulares excessivos. (MEYER, 2011).

7 CONSIDERAÇÕES FINAIS

Atualmente, há um crescimento das cirurgias plásticas no país e a tomada de decisão por tal procedimento, faz com que seja necessário o esclarecimento prévio das técnicas adotadas e as possíveis complicações pós-operatórias. De acordo com a literatura pesquisada, notou-se que muitos recursos manuais e eletroterápicos são utilizados para minimizar as intercorrências, todavia, é de extrema importância ao fisioterapeuta realizar uma avaliação minuciosa do tecido com a finalidade de se eleger o método mais condizente ao caso e assim garantir uma recuperação cirúrgica rápida, eficiente e funcional.

Entretanto, uma vez indicada a abordagem fisioterapêutica no pós-operatório, o fisioterapeuta seja capaz de informar, prevenir e orientar não só o paciente assim como seus familiares, sobre os cuidados indispensáveis nesse período com a incisão e o repouso.

REFERÊNCIAS

ALBURQUERQUE, J. P.; MACEDO, A. C. B. **Avaliação do uso da radiofrequência no tratamento da fibrose e gordura localizada no pós-operatório tardio de lipoaspiração abdominal** - estudo de caso. (2011). Disponível em: <<http://tcconline.utp.br/wp-content/uploads/2011/04/avaliacao-do-uso-da-radiofrequencia.pdf>>. Acesso em: 30 jun. 2015.

ALMEIDA JÚNIOR, G. L. **Abdominoplastia**: estudo retrospectivo. 2008. Disponível em: <<http://www.rbc.org.br/imageblank/pdf/23-01-03.pdf>> Acesso em: 16 mar. 2015.

BIOPLÁSTICA (CIRURGIA PLÁSTICA ESTÉTICA). **Abdominoplastia**. 2015. Disponível em: <<http://www.cirurgiaplasticanet.com/abdominoplastia/>>. Acesso em: 21 jun. 2015.

BORGES, F. S. **Dermato-funcional**: Modalidade terapêutica nas disfunções estéticas. 2. ed. São Paulo: Phorte, 2010.

CABRAL, E. **Abdominoplastia** (Cirurgia plástica do abdome). 2011. Disponível em: <<http://www.dreduardocabral.com.br/up-content/uploads/2010/12/abdominoplastia.pdf>>. Acesso em: 15 mar. 2015.

CAMARGO, N.D. et al. Efeitos da drenagem linfática e ultrassom em pós-operatório de Abdominoplastia associada á lipoaspiração. 2012. VI Congresso multiprofissional em Saúde de 18/ 06 a 22/06/2012. Enigmas da dor. Disponível em:<<http://www.unifil.br/portal/arquivos/publig.pdf>> Acesso em: 03 abr. 2015.

CAMPANA, A; FERREIRA. L; TAVARES, M. Associações e diferenças entre homens e mulheres na aceitação de cirurgia plástica estética no Brasil. **Revista Brasileira de Cirurgia Plástica**. vol. 27 n. 1. Jan/Mar 2012. São Paulo. Disponível em: <<http://dx.doi.org/10.1590/51983-51752012000100018>>. Acesso em: 10 mar. 2015.

COLPO, P. et al. **Abdominoplastia circunferencial e convencional pós-grande perda ponderal: experiência do hospital das clinicas da UFPR nos últimos dois anos.** 2009. Disponível em: <<http://www.acm.org.br/revista/pdf/artigos/704.pdf>>. Acesso em: 14 mar. 2015.

COUTINHO, M. M. et al. **A importância da atenção fisioterapêutica na minimização do edema nos casos de pós-operatório de abdominoplastia associada à lipoaspiração de flancos.** Rev. Fisioterapia Ser. v.1, n.4, Out/Dez. 2006. Disponível em: <http://www.proffabioborges.com.br/artigos/importancia_da_fisioterapia_no_edema_pos_abdominoplastia.pdf>. Acesso em: 03 abr. 2015.

CORDEIRO, P. R. P. **Aspectos estressores no pré-operatório de cirurgias plásticas: a percepção dos pacientes.** 2010. Universidade do Sul de Santa Catarina (UNISUL). Disponível em: <<http://inf.unisul.br/~psicologia/wp-content/uploads/2010/12/PRISCILLA%20PAES%20CORDEIRO.pdf>>. Acesso em: 10 jun. 2015.

GONÇALVES, G.; PARIZOTTO, N. A. Fisiopatologia da reparação cutânea: atuação da Fisioterapia. **Rev. Bras. Fisiot.** Vol. 3, N. I (1998). Disponível em: <<http://rbf-bjpt.org.br/files/v3n1/v3n1a02.pdf>>. Acesso em: 20 jun. 2015.

GUIRRO, E.; GUIRRO, R. **Fisioterapia dermatofuncional: fundamentos, recursos e patologias.** 3. ed. São Paulo: Manole; 2002.

KEDE, M. P. V.; SABATOVICH, A. **Dermatologia estética.** São Paulo: Atheneu, 2003.

MACEDO, A. C. B.; OLIVEIRA, S. M. Atuação da fisioterapia no pré e pós-operatório de cirurgia plástica corporal. Uma revisão da literatura. **Cadernos da Escola de Saúde.** Curitiba, 4: 185-201 v.1 ISSN:1984-7041. 2011. Disponível em: <<http://apps.unibrasil.com.br/revista/index.php/saude/article/viewFile/497/418>>. Acesso em: 03 abr. 2015.

MARTINO, M. **Seroma em lipoabdominoplastia e abdominoplastia convencional - Estudo comparativo**. 2009. Disponível em: <<http://www.unifesp.br/dcir/cirtrans/discente/egressos/biblioteca/mestrado/2009-11-mestrado-marcello-di-martino.pdf>>. Acesso em: 12 mar. 2015.

MATTOS, A.L.C.M. **Lipoaspiração e lipoescultura corporal, uma técnica em discussão**. 2004. Disponível em: <<http://www.amf.org.br/artigoderevisao.doc>>. Acesso em: 17 jun. 2015

MEYER, P. F. Protocolo fisioterapêutico no pós-operatório de lipoaspiração. **Ter Man**. 2011; 9(45):564-568. Disponível em: <<http://www.patriciafroes.com.br/gestao/img/publicacoes/68cb6b4b072b53e00018da3cca95260c.pdf>>. Acesso em: 30 jun. 2015.

NOGUEIRA, L. et al. **Laser e ultrassom na cicatrização em pacientes submetidos à abdominoplastia**. 2007. Disponível em: <http://www.inicepg.univap.br/cd/INIC_2007/trabalhos/saude/epg/EPG00135_010.pdf> Acesso em: 01 jun. 2015.

PINHEIRO, G. B. **Introdução à Fisioterapia**. Rio de Janeiro: Guanabara Koogan, 2013.

POLDEN, M.; MANTLE, J. **Fisioterapia em ginecologia e obstetrícia**. São Paulo: Santos, 2005.

RAMOS, J. E. A. Abdominoplastia com lipoaspiração e descolamento mínimo. **Rev. Bras. Cir. Plástica**. 2011. Vol. 26. n. 1. p. 116-20. Disponível em: <http://www.scielo.br/scielo.php?script=sci_arttext&pid=S1983-51752011000100021>. Acesso em: 21 jun. 2015.

SANTOS, L. P.; CÂNDIDO, R. C. P. G.; SILVA, K. C. C. Fisioterapia dermato-funcional no pós-operatório de abdominoplastia: revisão da literatura. **Revista Amazônia Science & Health**. INSS 2318-1419. 2013. Disponível em: <<http://ojs.inirg.edu/index.php/2/article/download/474/170>>. Acesso em: 11 mar. 2015.

SILVA, R. et al. **Protocolo fisioterapêutico para o pós-operatório de abdominoplastia**. 2012. Disponível em: <<http://www.patriciafroes.com.br/gestao/img/publicacoes/1b0837C4f4414f923110c33db9c87ae9.pdf>>. Acesso em: 13 mar. 2015.

VIEIRA, T. S.; NETZ, D. J. A. **Formação da fibrose cicatricial no pós-cirúrgico de cirurgia plástica e seus possíveis tratamentos: artigo de revisão**. (2012). Disponível em: <<http://siaibib01.univali.br/pdf/Tauana%20Sofia%20Vieira.pdf>>. Acesso em: 13 mar. 2015.

ZANELLA, A. I; RUCKL, S.; VOLOSZIN, M. **A importância da drenagem linfática manual no pós-operatório da abdominoplastia.** 2011. Disponível em: <<http://siabib01.univali.br/pdf/betina%20zanella%20suellen%20ruckl.pdf>>. Acesso em: 10 mar. 2015.

CONFLITO DE INTERESSES

Os autores declaram não haver conflitos de interesse.

AUTOR PARA CORRESPONDÊNCIA

Cynara Machado da SILVA
Faculdades Integradas de Cassilândia
79540-000, Cassilândia-MS, Brasil
cynara.silva@hotmail.com